

Ruptura Aislada del Músculo Infraespinoso en Octogenario

Caso Clínico

Luis Gerardo Domínguez-Gasca¹, Edgar Turrubiates-Lucero² y Luis Gerardo Domínguez-Carrillo³

¹ Especialista en traumatología y ortopedia y cirugía articular, división de cirugía Hospital Ángeles León, León, Guanajuato

² Especialista en traumatología y ortopedia, jefe de la división de cirugía Hospital Ángeles León, León, Guanajuato

³ Especialista en rehabilitación y catedrático de la Facultad de Medicina de León de la Universidad de Guanajuato

Fecha de recepción del manuscrito: 03/Octubre/2019

Fecha de aceptación del manuscrito: 09/Noviembre/2019

Fecha de publicación: 31/Enero/2020

DOI: 10.5281/zenodo.36347918

Resumen— Antecedentes. Los reportes de lesiones aisladas del infraespinoso son raras, ya que la mayoría están relacionados con casos de denervación, como en el síndrome de Parsonage-Turner y el atrapamiento del nervio supraescapular en la escotadura coracoidea, así como casos aislados de tumores y malformaciones vasculares e iatrogenias. **Caso Clínico.** Octogenario de 82 años que acude con dolor en hombro izquierdo de 6 meses de evolución, manejado por facultativo con aplicación de esteroides y concentrado autólogo de plaquetas. 3 meses previos a su cita presentó chasquido y dolor intenso posterior a chocar palo de golf contra el piso, disminuyendo de forma importante los arcos de movilidad activa de hombro izquierdo, a la exploración atrofia del músculo infraespinoso en su porción proximal con retracción del mismo hacia el ángulo escapular inferior, diagnosticándose clínicamente ruptura total e aislada del tendón del músculo infraespinoso izquierdo. **Discusión.** La ruptura aislada del infraespinoso es una lesión muy poco frecuente, en la que el diagnóstico diferencial implica la neuritis braquial y el atrapamiento del nervio supraescapular principalmente en atletas voleibolistas y beisbolistas. **Rev Med Clin 2020;4(1):48-50**

Palabras clave—Ruptura del tendón del infraespinoso, Lesión aislada del manguito rotador del hombro

Abstract—Isolated Tear of The Infraspinus Muscle

Background. Reports of isolated lesions of the infraspinus are uncommon, since the majority are related to cases of denervation, as in the Parsonage-Turner syndrome and the suprascapular nerve entrapment in the coracoid notch, as well as isolated cases of tumors, vascular malformations and iatrogenic. **Case Report.** An 82-years old male patient who presents with pain in the left shoulder for 6 months, managed by physician with steroid application and autologous platelet concentrate; three months prior to his appointment, he had a popping and intense pain after hitting the golf cane against the floor, significantly reducing the left shoulder arches of active mobility, on physical exploration atrophy of the infraspinus muscle in its proximal portion with retraction of the same toward the inferior scapular angle were observed, clinically diagnosing a total and isolated rupture of the left infraspinus muscle. **Discussion.** Isolated tear of the infraspinus is an uncommon injury, in which the differential diagnosis involves the brachial neuritis and entrapment of the suprascapular nerve, mainly in volleyball and baseball athletes. **Rev Med Clin 2020;4(1):48-50**

Keywords—Infraspinus tendon tear, Shoulders rotator cuff tears

ANTECEDENTES

E manguito de los rotadores se compone de los tendones de los músculos supraespinoso, infraespinoso, subescapular y redondo menor, contribuyendo en su conjunto a la estabilidad de la articulación glenohumeral. La mayor incidencia y prevalencia de las lesiones tendinosas del hombro

Datos de contacto: Luis Gerardo Domínguez-Gasca, División de Traumatología y Ortopedia, Hospital Ángeles de León. Avenida Cerro Gordo, Col. Lomas del campestre, León, Guanajuato, Mex., Tel: 47 7788 5600, lgdominguez@hotmail.com

corresponden al tendón del supraespinoso, siguiéndole las lesiones del tendón de la porción larga del bíceps en la corredora bicipital. El tendón del músculo infraespinoso siendo primordialmente un rotador externo con su inserción inmediatamente posterior a la del supraespinoso en el troquíter, contribuye en la abducción del mismo en algunos grados, por ello, las lesiones del manguito que se producen en la tuberosidad mayor puede estar estrechamente asociado con lesiones tanto del supraespinoso como del infraespinoso en proporción mayor que lo que anteriormente se pensaba, ya que la lesión aislada del infraespinoso es rara. Anatómicamente, en el estudio de Kato et al,² se demuestra que la dirección de las fibras del infraespinoso cuentan con 2 componentes, el oblicuo y el transversal, además de contar con 4 compartimentos, Mochizuki et al,² reportan que el compartimento superior está asociado con alrededor del 50% de las lesiones del tendón del infraespinoso anterior, mientras que el compartimento inferior se asocia con el 50% de rupturas del infraespinoso posterior. Al presentarse el caso de octogenario con lesión traumática aislada y completa del tendón del músculo infraespinoso, realizamos la presente comunicación.

CASO CLÍNICO

Masculino de 82 años de edad, empresario, efectuó culturismo hasta los 50 años, en que presentó ruptura de la porción larga del bíceps bilateral; jugador de golf 5 días de la semana durante los últimos 30 años, con hipertensión arterial de 10 años de evolución controlada con bloqueador de angiotensina 1; que acude a rehabilitación por dolor de hombro izquierdo de 6 meses de evolución, reportando que 3 meses previos a su valoración chocó el bastón contra el piso en un tiro largo durante su práctica de golf, presentando chasquido en hombro izquierdo, con dolor intenso impidiéndole continuar juego; notando disminución de ángulos de movimiento en la abducción y rotación externa de hombro izquierdo; en el ínter, recibió por ortopedista 2 aplicaciones de esteroides y una de concentrado autólogo de plaquetas, sin cambios en sintomatología.

A la exploración: FC 72 lpm, FR 16 rpm, TA 130/90 mmHg. Cráneo, cuello, abdomen normales, en extremidades torácicas se observa abultamientos en tercio inferior de cara anterior de ambos brazos correspondiendo a ruptura antigua bilateral de la porción larga del bíceps braquial (Figura 1), en tórax se observa atrofia de la porción superior de la masa muscular de la fosa infraespinosa izquierda, y abultamiento en su tercio inferior, además de 3 micro imanes en el área escapular (Figura 2).

Los arcos de movilidad activos de hombro izquierdo limitados a 110 grados de flexión, 90 de abducción (prueba de Jove para supraespinoso normal), y 30 de rotación externa (prueba del infraespinoso +, el paciente se para con el brazo a los lados con el codo ipsilateral a 90 grados y el húmero medialmente girado a 45, se aplica una fuerza de rotación medial que el paciente resiste, el dolor o la incapacidad para resistir la rotación medial indican una prueba positiva para lesión del infraespinoso); con rotación interna normal; siendo

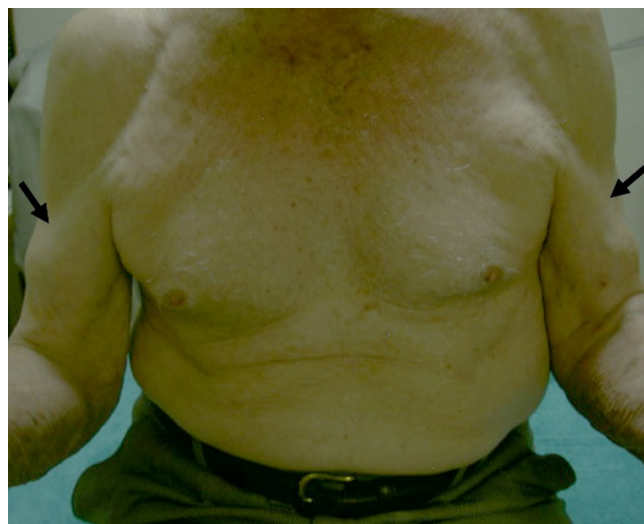

Fig. 1: Fotografía clínica de paciente octogenario en la que se observa ruptura antigua bilateral del tendón de la porción larga del bíceps braquial (flechas).

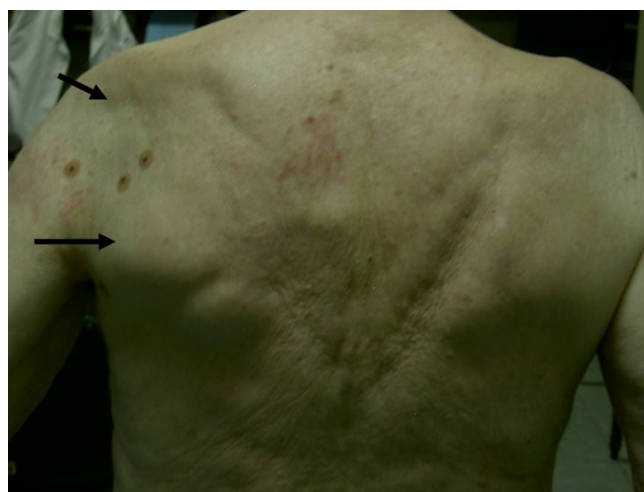


Fig. 2: Fotografía clínica del dorso de paciente octogenario, en donde se observa atrofia de los dos tercios superiores de área escapular izquierda (flecha) y presencia de abultamiento en tercio inferior de escápula por retracción del músculo infraespinoso (flecha).

completos de manera pasiva y normales en hombro contralateral; el examen clínico muscular mostró: calificación 3/5 para deltoides, supraespinoso y sub escapular izquierdos, 0/5 para infraespinoso y redondo menor izquierdos y 5/5 para sus homólogos contralaterales, bíceps braquial en 4/5 de manera bilateral.

Extremidades inferiores normales. Con los datos clínicos se efectúan los diagnósticos clínicos de; a) ruptura antigua bilateral de tendón de la porción larga del bíceps braquial y b) ruptura aislada, completa del tendón del infraespinoso de tipo traumático.

Por el tiempo de evolución (3 meses) y la retracción muscular de infraespinoso, con grado de funcionalidad de la extremidad superior afectada con calificación de 34 en la escala 0-100 de DASH, lo que habla de función aceptable con relativas limitaciones.

Se prescribe modificación del tiro largo en el golf, realizándolo en 4 o 5 tiempos, paracetamol 500 mg en caso de dolor y ejercicios de mantenimiento de fuerza muscular de tipo isométrico del deltoides en sus porciones anterior, medio y posterior VS 70% de la carga máxima, manejada con técnica de fortalecimiento progresivo de Delorme- Watkins.

DISCUSIÓN

Los reportes de lesiones aisladas del infraespinoso son escasas,² ya que la mayoría están relacionados con casos de denervación, tales como el síndrome de Parsonage-Turner (neuritis braquial caracterizada por dolor intenso de inicio brusco en hombro afectado acompañado de debilidad muscular y de etiología desconocida, con incidencia de 1.6 casos/100,000) y el atrapamiento del nervio supraescapular en la escotadura coracoidea,² así como casos aislados de tumores y malformaciones vasculares y iatrogenias.²

Lunn *et al.*,² reportaron 19 casos de ruptura aislada del infraespinoso al igual que Walch *et al.* con 59 casos,² ambos en ausencia de lesión nerviosa; En la revisión de Kwang *et al.* sobre 1,755 pacientes que recibieron reparación del manguito rotador,² 288 pacientes presentaron ruptura de espesor total del tendón del infraespinoso las cuales fueron confirmadas por resonancia magnética (estudio de elección en lesiones del manguito rotador) preoperatoria además de los hallazgos artroscópicos, definiéndose a la ruptura aislada del tendón del infraespinoso a la lesión que se encuentra a una distancia de 2,0 -2.5 cm posterior al tendón del bíceps braquial en la corredera bicipital del húmero.

La edad promedio reportada es de 58.7 años con variación de 53 a 70 años, afectándose los ángulos de movimiento activo de la articulación glenohumeral, con disminución en la flexión (152°); abducción (90°) y rotación externa (50°); el dolor habitualmente se localiza sobre la troquíter, y generalmente existe antecedente de tendinosis calcificada, que pueden haber recibido aspiración, inyecciones de esteroides (como en el caso presentado) y/o aplicación ondas de choque antes del diagnóstico; con exámenes de pruebas musculares isocinéticas los pacientes muestran 52.7% de abducción y 37% de rotación externa, siendo positiva la prueba de Jobe en etapa aguda y con rupturas parciales, además se presenta atrofia aguda y severa del músculo con degeneración grasa teniendo repercusión pronóstica.^{2,2}

Por otra parte la incidencia de parálisis del infraespinoso secundarias a la lesión del nervio supraescapular se presenta en jóvenes,² especialmente entre los atletas practicantes de voleibol o béisbol confirmándose la lesión nerviosa por estudios electromiográficos.² En cuanto al tratamiento la reparación artroscópica de los desgarros del tendón infraespinoso se asocia con resultados clínicos favorables en personas jóvenes y siendo aconsejable el manejo conservador en adultos mayores.

REFERENCIAS

- [1] Kato A, Nimura A, Yamaguchi K, Mochizuki T, *et al.* An anatomical study of the transverse part of the infraspinatus muscle that is closely related with the supraspinatus muscle. *Surg Radiol Anat.* 2012;34:257-265.
- [2] Mochizuki T, Sugaya H, Uomizu M, *et al.* Humeral insertion of the supraspinatus and infraspinatus. New anatomical findings regarding the footprint of the rotator cuff. *J Bone Joint Surg Am.* 2008;90:962-969.
- [3] Walch G, Nové-Josserand L, Liotard JP, Noël E. Musculotendinous infraspinatus ruptures: an overview. *Orthop Traumatol Surg Res.* 2009;95:463-470.
- [4] Ludig T, Walter F, Chapuis D, Molé D, *et al.* MR imaging evaluation of suprascapular nerve entrapment. *Eur Radiol.* 2001;11:2161-2169.
- [5] Kim SH, Koh YG, Sung CH, Moon HK, *et al.* Iatrogenic suprascapular nerve injury after repair of type II SLAP lesion. *Arthroscopy.* 2010;26:1005-1008.
- [6] Lunn JV, Castellanos-Rosas J, Tavernier T, Barthélémy R, *et al.* A novel lesion of the infraspinatus characterized by musculotendinous disruption, edema, and late fatty infiltration. *J Shoulder Elbow Surg.* 2008;17:546-553.
- [7] Walch G, Nové-Josserand L, Liotard JP, Noël E. Musculotendinous infraspinatus ruptures: an overview. *Orthop Traumatol Surg Res.* 2009;95:463-470.
- [8] Kwang Yeol Lee; Sae Hoon Kim; Joo Han Oh. Isolated ruptures of the infraspinatus: clinical characteristics and outcomes. *Clinics in Shoulder and Elbow.* 2017;20: 30-36.
- [9] Cheung S, Dillon E, Tham SC, *et al.* The presence of fatty infiltration in the infraspinatus: its relation with the condition of the supraspinatus tendon. *Arthroscopy.* 2011;27:463-470.
- [10] Seo JB, Yoo JS, Jang HS, Kim JS. Correlation of clinical symptoms and function with fatty degeneration of infraspinatus in rotator cuff tear. *Knee Surg Sports Traumatol Arthrosc.* 2015;23:1481-1488.
- [11] Lajtai G, Pfirrmann CW, Aitzetmüller G, Pirkel C, *et al.* The shoulders of professional beach volleyball players: high prevalence of infraspinatus muscle atrophy. *Am J Sports Med.* 2009;37:1375-1383.
- [12] Boykin RE, Friedman DJ, Higgins LD, Warner JJ. Suprascapular neuropathy. *J Bone Joint Surg Am.* 2010; 92:2348-64.