

Cuerpo Vestibular Nasal y Obstrucción Nasal Persistente: Revisión Sistemática

Artículo de Revisión

Juan Antonio Lugo-Machado¹, Luis Gerardo Vargas-Cárdenas², Dalia Iveth Yocupicio-Hernández³,
Alejandra Pineda-Alvarado⁴, Martha Jeanneth Jiménez-Rodríguez⁴ y Mario Andrés
Sepúlveda-Martínez⁴

¹ Médico Adscrito de Otorrinolaringología del Hospital de Especialidades No 2 "Luis Donaldo Colosio Murrieta, Instituto Mexicano del Seguro Social, Cd Obregón, Sonora, México, Médico Especialista en Otorrinolaringología Pediátrica, Maestría en Ciencias de la Educación

² Médico Cirujano Otorrinolaringólogo Cirugía de Cabeza y Cuello, Fellowship en el curso de alta especialidad en Rinología y Cirugía Facial de la Universidad Nacional Autónoma de México, Puebla, México

³ Médico Interno de pregrado de la Universidad de Sonora, Campus Cajeme, Cd Obregón, Sonora, Hospital general de zona no 3, Instituto Mexicano del Seguro Social, Navojoa, Sonora

⁴ Médico Residente de Otorrinolaringología del Hospital de Especialidades No 2 "Luis Donaldo Colosio Murrieta, Instituto Mexicano del Seguro Social, Cd Obregón, Sonora, México

Fecha de recepción del manuscrito: 03/Enero/2021

Fecha de aceptación del manuscrito: 19/Abril/2021

Fecha de publicación: 27/Mayo/2022

DOI: 10.5281/zenodo.6587579

Creative Commons: Esta obra está bajo una Licencia Creative Commons Atribución-NoComercial-SinDerivadas 4.0 Internacional.

Resumen—

El cuerpo vestibular nasal, es una estructura que, en múltiples ocasiones, se pasa desapercibida, y algunos autores, la han relacionado con situaciones de obstrucción nasal persistente, aun posterior a manejo quirúrgico, que se encamina a alineación del tabique nasal o reducción de cornetes. Dado la poca consideración a esta pequeña región nasal en las implicaciones de obstrucción nasal refractaria, es como nace esta revisión, sobre una región pocas veces evaluada y por lo tal no tratada.

Rev Med Clin 2022;6(2):e27052206010

Palabras clave—Obstrucción Nasal Persistente; Cuerpo Vestibular Nasal, Tratamiento

Abstract—Nasal Vestibular Body and Persistent Nasal Obstruction: Systematic Review

The nasal vestibular body is a structure that, on multiple occasions, goes unnoticed, and some authors have related it to situations of persistent nasal obstruction, even after surgical management, which is aimed at alignment of the nasal septum or turbinate reduction. . Given the low consideration of this small nasal region in the implications of refractory nasal obstruction, this review is born, on a region rarely evaluated and therefore not treated.

Rev Med Clin 2022;6(2):e27052206010

Keywords—Persistent Nasal Obstruction; Nasal Vestibular Body, Treatment

INTRODUCCIÓN

Dentro de las causas de obstrucción nasal, se señalan un número diferentes de motivos, donde los problemas estructurales son con mucho los principales orígenes, como desviaciones del tabique nasal, hipertrofia de cornetes, problemas de válvulas nasales, tumores. Gran parte de la evaluación en otorrinolaringología, implica la exploración física directa con rinoscopia instrumentada o con endoscopios nasales. La mayoría nos centramos en los defectos estructurales y en concreto en el tabique nasal, hipertrofia de cornetes inferiores y modificaciones en las válvulas nasales, sin embargo, estructuras como el cuerpo vestibular nasal, como motivo de obstrucción, puede pasar desapercibido en una proporción elevada de ocasiones. Por lo anterior, nos dimos a la tarea de realizar una búsqueda en la literatura sobre esta área específica de la nariz.

MATERIAL Y MÉTODOS

A través de las bases de datos Pubmed, Scielo Analytics y google academic se procedió a localizar artículos de cualquier tipo, que incluyera el título “cuerpo vestibular nasal” o “nasal vestibular body”. En el buscador Scielo Analytics no se encontró ninguno, en Pubmed del periodo 1997-2020, encontramos 2 artículos en Google academic desde 1960 -2020 encontramos 3 escritos, dos fueron los mismo que se encontraron en Pubmed, solo uno del año 1971, fue diferente.

RESULTADOS

El primer reporte que localizamos que nombra al “cuerpos nasales” fueron Bojsen-Moller y Fahrenkrug de Dinamarca en 1971, en el que describe que en los humanos en posición vertical, la conducción aérea en la cavidad nasal, muestra ciclos alternantes, esto, asociado a la vasodilatación y vasoconstricción vascular del tejido cavernoso nasosinusal, estas variaciones, se le denominaron ciclo nasal y se encuentra en el 80% de las personas.¹ La fisiología del ciclo nasal se describe solamente en humanos, sin embargo ésta función del ciclo, también se encuentra en animales como el gatos y conejos.¹ Los japoneses Tachibana, Fujiwara y Nawa, en 1989, describen las características del plexo nervioso ganglionar en la mucosa vestibular nasal de la musaraña, se localizado en la de bifurcación del tabique nasal, se cree que esta estructura corresponde a los llamados ganglios vestibulares que se encontraron en la mucosa del tabique nasal anterior y se consideran pertenecientes al nervio terminal. El nervio terminal se identificó desde hace poco más de un siglo y fue incluido como un nervio craneal adicional, el cual sigue sin ser descrito en la mayoría de los textos modernos de anatomía, y raramente en los textos de fisiología. Sin embargo, la Terminología Anatómica Internacional reconoce su existencia y lo incluye bajo la denominación de nervio terminal o nervio craneal cero, con la referencia A14.2.01.002.² Éste debe tener al menos dos elementos estructurales distintos: uno

de tipo neural, donde hay presencia de fibras nerviosas verdaderas como estructuras básicas necesarias para la conducción y propagación de impulsos nerviosos sensitivos; y otro a manera de compartimiento migratorio transitorio, que involucra tejido conectivo vinculado con moléculas de adhesión celular, por donde ocurre migración de neuroblastos hacia la parte anterior del diencéfalo, donde se transformarán posteriormente en neuronas productoras de Hormona liberadora de gonadotropina (GnRH).²

La obstrucción nasal es una queja de presentación común, con muchas etiologías posibles.³ La válvula nasal interna, originalmente descrita por Mink en 1903 está formado por cuatro componentes principales: el tabique nasal caudal, cabeza del cornete inferior, caudal borde del cartílago lateral superior y piso nasal en la apertura piriforme.⁴ La válvula interna es la región crítica, de resistencia máxima al flujo de aire en la cavidad nasal, y la obstrucción nasal es inversamente proporcional a la nasal volumen de la cavidad en esta área.⁵ Dentro de esta área crítica de fisiología nasal, en un subconjunto de pacientes, un tejido anatómico dinámico dentro de la nariz se puede notar que en el vestíbulo se denominó cuerpo vestibular nasal (CVN). Se propone el término cuerpo vestibular nasal, con referencia a la estructura análoga de tejidos blandos en el tabique nasal superior denominado cuerpo septal nasal.⁶ El CVN surge del borde inferior-lateral de la nariz en el vestíbulo y región de la válvula nasal interna, y es adyacente a la región anterior a la cabeza del cornete inferior por lo tanto, es razonable que el cuerpo vestibular nasal puede ser un componente en la obstrucción nasal que experimentan algunos pacientes, se describe por algunos clínicos como Garrett D. Locketz, como un montículo de tejido blando dinámico y retráctil con el empleo de vasoconstrictores tópicos nasales (Figura 1), que en algunos casos, pueden estar hipertrofiados y posibilitar obstrucción, sin embargo, puede ser un desafío identificarlo³ dada la facilidad con que desviaciones septales, hipotrofia de cornetes y en la misma exploración física con rinoscopia se puede ocultar, todo lo anterior hace del CVN una estructura poco considerada y fácilmente pasada por alto. Para evaluarla de manera intencionada, se debe buscar una descongestión nasal, específicamente localizada.^{3,7} La falta de reconocimiento de este cuerpo de inflamación dinámica puede comprometer los resultados de las intervenciones quirúrgicas estándar para la obstrucción nasal.⁷

La hipertrofia cuerpo vestibular nasal puede estar involucrada en la obstrucción nasal persistente, Locketz et al., describen los beneficios derivados de la reducción con radiofrecuencia del CVN (Figura 2) en pacientes con obstrucción nasal reacio a manejo quirúrgico con técnicas habituales como septo-plastia y turbino-plastia, sea con anestesia local en consultorio o en quirófano.

Nour Ibrahim⁷ señala que en su práctica, la obstrucción nasal refractaria es una situación cada vez más común. Describe sus resultados en 35 pacientes, donde con la escala de calidad de vida SNOT-22, encontró diferencia significativa antes y después de la cirugía de reducción del cuerpo vestibular nasal con radiofrecuencia.

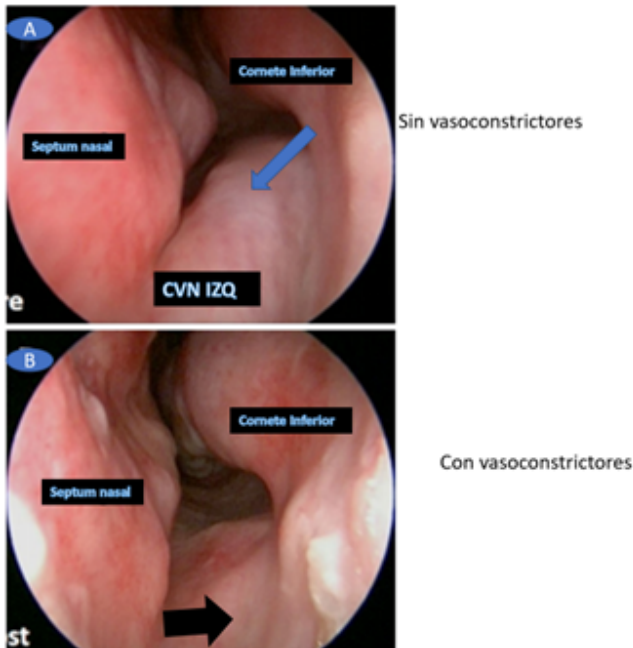


Figure 1: Cuerpo vestibular nasal.³ Con la letra A, se señala el cuerpo vestibular nasal en la fecha azul, de la fosa nasal izquierda, en la letra B, se señala con la flecha negra el cuerpo vestibular nasal del mismo lado izquierdo, posterior al empleo de descongestionantes tópicos nasales.

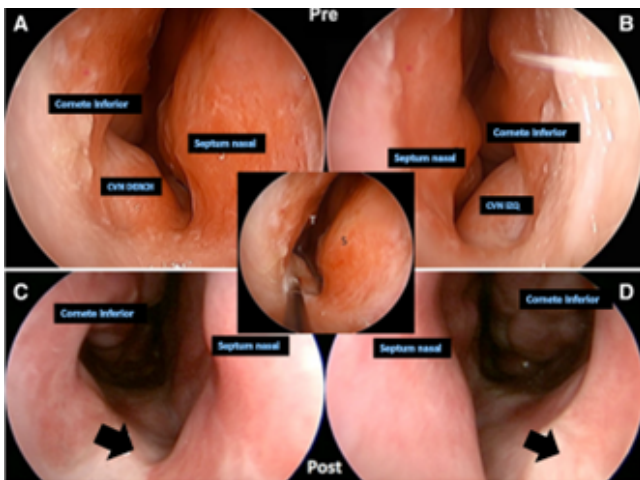


Figure 2: Ablación por radiofrecuencia en el tratamiento de la hipertrofia de CVN. Imágenes A y B.- Demuestra el vestíbulo nasal con obstrucción del cuerpo vestibular nasal derecho prequirúrgico (CVN DERECH) Y (CVN IZQ) Imágenes C y D muestra la reducción de tamaño del obstrucción del cuerpo vestibular nasal derecho (CVN DERECH) Y (CVN IZQ) posquirúrgico. Cuando la obstrucción nasal se puede atribuir de manera confiable a la hipertrofia cuerpo vestibular nasal, se puede utilizar el tratamiento quirúrgico mediante ablación por radiofrecuencia para reducir este tejido blando y, por lo tanto, aliviar la obstrucción nasal.^{3,7}

Para evaluar la eficacia del tratamiento de reducción con radiofrecuencia del CVN, se analizó un subconjunto de los pacientes tratados con CVN. Dieciocho pacientes (35 lados con CVN) que se sometieron a cirugía, sin ninguna intervención concomitante de los senos se compararon con 10 (20 lados con CVN) de pacientes de control que se sometieron a cirugía para mejorar la obstrucción nasal, pero no de re-

ducción del CVN. Siete de 25 pacientes fueron excluidos debido a recibir cirugía sinusal concurrente en el momento de la cirugía. Ambos subgrupos fueron similares en características basales, configuración de la cirugía y su extensión, así como los resultados de SNOT-22 (Sino-Nasal Outcome Test 22), que es un cuestionario de calidad de vida específico para patología nasosinusal, ideado para que lo contesten los pacientes (Tabla 1).⁸

Cuando se consideran las causas estructurales de la obstrucción nasal persistente puede surgir de numerosas posibilidades como desviación septal residual, hipertrofia de tejidos blandos del cornete inferior no manejado, insuficiencia de la válvula nasal, hipertrofia adenoidea y pocas ocasiones, es considerada la hipertrofia CVN, que recientemente se ha informada.

Futuros estudios establecerán la verdadera incidencia y el papel del cuerpo vestibular nasal en la función respiratoria y sus implicaciones en la obstrucción nasal persistente a tratamiento quirúrgico de septo-plastia y/o turbino-plastia, en la actualidad se encuentran en curso, estudios prospectivos en el que comparan la adición de la reducción por radiofrecuencia de la hipertrofia del cuerpo vestibular nasal al tratamiento quirúrgico tradicional, así mismo, en cohortes de mayor tamaño dilucidaran la eficacia del tratamiento con radiofrecuencia en estos casos.⁷ Por otro lado, sería muy importante, evidenciar en imágenes radiológicas e histopatológicas mayores detalles de esta estructura, poco considerada hasta hace algunos años.

CONCLUSIÓN

El cuerpo vestibular nasal, descrito hace algunos años, toma importancia recientemente, debido a su posible relación en los casos de obstrucción nasal recalcitrante, es decir, la obstrucción nasal que persiste después de la corrección septal y la reducción de cornetes.

Locketz en 2016 nos describe a detalle esta región, así mismo, sus consideraciones para la cirugía, más recientemente, Ibrahim 2020 busca objetivar con la escala de calidad de vida, donde encontró diferencia significativa en la escala SNOT-22 antes y después de la cirugía. Aun falta estudios que brinden mayor certeza sobre esta región anatómica, sus características histológicas, tomográficas e implicaciones en la resistencia de la vía aérea superior, que pudieran involucrarse en la obstrucción nasal persistente e incluirlas dentro de los diferentes sitios a corrección quirúrgica, cuando buscamos mejoras en la ventilación nasal.

AGRADECIMIENTOS

Agradezco a los médicos residentes de las diferentes especialidades que tuvieron la cordialidad de responder la encuesta del Hospital de Especialidades no 2 “Luis Donaldo Colosio Murrieta”, Instituto Mexicano del Seguro Social.

FINANCIAMIENTO

El financiamiento del trabajo fue cubierto por los autores.

Parámetro	grupo de Tratamiento CVN		Grupo Control		Valor P
	M perioperatoria (RIQ)	M postoperatoria (RIQ)	M preoperatoria (RIQ)	M postoperatoria (RIQ)	
SNOT-22	40 (25 - 55)	16 (9 - 34)	40 (29 - 49)	38 (28 - 44)	0.013
Respiración Nasal	3.5 (3 - 4)	1 (0 - 3)	4 (3 - 4)	3 (2 - 4)	<0.0001

TABLA 1: COMPARACIÓN DE RESULTADOS QUIRÚRGICOS EN CVN TRATADOS Y GRUPOS DE CONTROL. X= MEDIANA; RIQ= RANGOS INTERCUARTILES; CVN= CUERPO VESTIBULAR; SNOT-22= TEST DE CALIDAD DE VIDA EN PATOLOGÍA SINU-NASAL DE 22 ÍTEMS.

CONFLICTO DE INTERÉS

Los autores niegan presentar conflictos de interés en éste trabajo

REFERENCIAS

- [1] Bojsen-Møller F, Fahrenkrug J. Nasal swell-bodies and cyclic changes in the air passage of the rat and rabbit nose. Vol. 110, J. Anat. 1971.
- [2] Eduardo duque parra J, BarCo ríoS J, Fernando vélez GarCía mSC J, Parra DJ. Archivos de MedicinA eL nervio CraneaL Cero (nervio terminaL): una visión interdisCiPLinaria entre La neuroanatomía y La neurofisiología. Vol. 2016, Arch Med (Manizales). 2016.
- [3] Locketz GD, Teo NW, Walgama E, Humphreys IM, Nayak J V. The nasal vestibular body: anatomy, clinical features, and treatment considerations. Eur Arch Oto-Rhino-Laryngology. 2016 Mar 1;273(3):777–81.
- [4] André RF, Vuyk HD. Nasal valve surgery; our experience with the valve suspension technique. Rhinology [Internet]. 2008;46(1):66–9. Available from: <http://citeseerx.ist.psu.edu/viewdoc/download?doi=10.1.1.915.4820&rep=rep1&type=pdf>
- [5] Kjærgaard T, Cvancarova M, Steinsvåg SK. Does nasal obstruction mean that the Nose is obstructed? Laryngoscope. 2008 Aug;118(8):1476–81.
- [6] Elwany S, Salam SA, Soliman A, Medanni A, Talaat E. The septal body revisited. J Laryngol Otol. 2009 Mar;123(3):303–8.
- [7] Ibrahim N, Tyler MA, Borchard NA, Rathor A, Nayak J V. Nasal vestibular body treatment for recalcitrant nasal obstruction. Int Forum Allergy Rhinol. 2020 Mar 1;10(3):388–94.
- [8] de Vilhena, D., Duarte, D., & Lopes, G., Calidad de vida en la rinosinusitis crónica con poliposis nasal. Revista ORL, 2016, 7(1), 17-22.