

Una Causa Rara de Insuficiencia Respiratoria post COVID-19: Ortodeoxia por Foramen Oval Permeable

Carta al Editor

María Aguado-Agudo¹, Ana María Bielsa-Masdeu², Manuel David Viñuales-Aranda¹, Pablo Manuel Corredoira³ y José Manuel Gascón-Peigrín¹

¹ Servicio de Neumología, Hospital Universitario Miguel Servet

² Servicio de Medicina Interna, Hospital Universitario Miguel Servet

³ Servicio de Cardiología, Hospital Universitario Miguel Servet

Fecha de recepción del manuscrito: 07/Septiembre/2021

Fecha de aceptación del manuscrito: 01/Octubre/2021

Fecha de publicación: 25/Noviembre/2021

DOI: 10.5281/zenodo.5728237

ESTIMADO EDITOR JEFE

El Síndrome Platipnea-Ortodeoxia (SPO) es una entidad clínica rara caracterizada por disnea posicional (platipnea) y desaturación arterial (ortodeoxia) que aparece con el ortostatismo, mejorando ambas condiciones al adoptarse posición de decúbito.¹ La fisiopatología todavía no está clara y su prevalencia real aún es desconocida.²

La causa de este síndrome es el resultado de la mezcla vía shunt de sangre venosa desoxigenada con sangre arterial oxigenada. Puede tener su origen cardiaco o extracardiaco. La causa más frecuente de origen cardiaco es el foramen oval permeable (FOP), mientras que en el extracardiaco destacan las malformaciones arteriovenosas intrapulmonares (MAVP) y las enfermedades del parénquima pulmonar.²

Recientemente se han documentado otros casos de SPO cuya sintomatología se manifiesta por primera vez tras superar una infección grave por SARS-CoV-2.^{2,3-5,7,8} En nuestro paciente, nos resulta de especial interés la ausencia de sintomatología que acompaña al SPO a pesar del importante descenso de la saturación arterial de oxígeno (SpO₂), así como la concordante mejoría tras el tratamiento.

Presentamos a una mujer de 75 años con antecedentes de HTA, DLP, DM2 y enfermedad intersticial pulmonar secundaria a síndrome Sjögren -que no había precisado oxígeno

domiciliario crónico (OCD)- pese a lo que mantenía SpO₂ basales de 95-96 %. Sin antecedentes de tabaquismo ni exposición a tóxicos.

Ingresa el 29/03/21 por neumonía COVID-19. Al tercer día, sufre un empeoramiento clínico con insuficiencia respiratoria brusca, por lo que se inicia tratamiento con Oxigenoterapia de Alto Flujo (OAF). Se pauta plasma hiperinmune y tocilizumab ante clínica y parámetros inflamatorios analíticos en aumento.

Se reduce OAF progresivamente y tras dos semanas y negativización de PCR SARS-CoV-2 es trasladada a planta de MI. Iniciando rehabilitación el 20/04/21, momento en el que se objetiva desaturación importante de oxígeno con la sedestación (Tabla 1), que no se correlaciona con la clínica, ya que no presenta disnea, cianosis ni taquipnea.

Ante estos hallazgos, se solicita angio-TC de tórax urgente descartando tromboembolismo pulmonar (TEP) u otras complicaciones. Se evidencian signos de sobrecarga cardíaca derecha/cor pulmonale sin empeoramiento de su enfermedad intersticial pulmonar ni presencia de MAVP.

Descartadas complicaciones agudas y ante la sospecha de un posible SPO, se solicita ecografía transtorácica (ETT) y transesofágica (ETE) identificando la existencia de un FOP con paso importante de burbujas (>20 burbujas) de forma basal de cavidades derechas a izquierdas. Se comenta con la Unidad de Cardiopatías Congénitas de Cardiología y se programa cateterismo para cierre del FOP mediante dispositivo Figulla, el día 04/05/21 sin incidencias (Figura 1).

Datos de contacto: María Aguado-Agudo, Paseo Isabel la Católica, 1-3, 50009, Zaragoza., Tel: +34 976 765 500, aguadomaria9@gmail.com

	SO ₂ antes del cierre del FOP		SO ₂ después del cierre del FOP	
	Gafas nasales 3 lt	Gafas nasales 5 lt	Gafas nasales a 2 lt	Basal
Decúbito supino	93-94 %	93-95 %	95-98 %	91 %
45° en cama	90-92 %	93-94 %	95-98 %	91 %
90° en cama	87 %	92 %	95-98 %	91 %
Sedestación	80 %	85 %	95-98 %	91 %

TABLA 1: COMPARACIÓN DE SPO₂ ANTES Y DESPUÉS DEL CIERRE DEL FOP.

Tras la intervención objetivamos una mejoría significativa de la SpO₂ tanto en decúbito como en sedestación, permitiéndole mantenerse sentada con SpO₂ mayor de 90% con oxigenoterapia de bajo flujo (GN a 3litros/min) y reiniciar la rehabilitación. Fue dada de alta a domicilio con oxigenoterapia el 2/07/2021, tras varias semanas de tratamiento rehabilitador.

El SPO es un síndrome poco documentado, descrito por primera vez por Burchell et al¹ en 1949, y probablemente infradiagnosticado-ya que las constantes vitales no se recogen de forma rutinaria en posición vertical y en supino - que está cobrando importancia tras su aparente relación con el SARS-CoV-2.^{4,9}

La caída de SpO₂ > 5% en posición vertical registrado en pulsioximetría en decúbito supino y en posición erguida,^{2,7} debe alertar sobre el posible diagnóstico de SPO. Un ETE con estudio de burbujas positivo confirma el diagnóstico¹⁰ y el cierre de la comunicación interauricular logra una resolución casi completa de los síntomas en la mayoría de los pacientes, con tasas de recurrencia muy bajas.⁹

Aunque el FOP sea un defecto cardíaco congénito, nuestra paciente permaneció asintomática durante más de 70 años. Normalmente el FOP se asocia a un mínimo o nulo shunt izquierda-derecha, por lo que el desarrollo del shunt de significativa cuantía se debe explicar por una anomalía adquirida. Para que se produzca el SPO cardíaco deben de coexistir un componente anatómico en forma de comunicación interauricular y otro funcional –tales como hipertensión pulmonar o aumento de la presión intratorácica (Valsalva)^{3,10}- que produce deformidad del septo auricular, condicionando un cambio de dirección del flujo del shunt con la posición ortostática.^{11,12}

La neumonía COVID-19 produce un desajuste V/Q con diferencias en las regiones apicales y basales pulmonares. En posición vertical, las regiones apicales actúan como un espacio muerto, aumentando el desajuste V/Q que conducen a una derivación fisiológica –shunt intrapulmonar- y a SPO. Además, se ha demostrado que el SARS-CoV-2 produce inclusiones virales en células endoteliales con acúmulos de células inflamatorias, conduciendo a una activación endotelial que puede dar lugar a fenómenos trombóticos. A nivel pulmonar, la vasodilatación y la disfunción endotelial agravan el shunt y aumentan la discordancia V/Q, lo que contribuye a la hipoxemia.¹³

Estudios recientes sugieren que en pacientes con neumonía por COVID-19, la propia infección es la que produce una elevación anormal de la aurícula derecha, provocando así el inicio de la clínica del FOP e incrementando aún más la hipoxemia basal de la infección viral.^{3,14}

Se cree que la “hipoxemia silenciosa” del COVID-19 se debe a que el virus tiene un efecto idiosincrásico sobre el sistema de control respiratorio. Los receptores de la enzima convertidora de angiotensina 2 (ECA-2) están altamente expresados en los cuerpos carótideos, que es aquí también donde los quimiorreceptores detectan el oxígeno. Los ECA-2 también se expresan en mucosa nasal. Un tercio de los pacientes con COVID-19 experimentan síntomas de anosmia-hiposmia, y el bulto olfatorio puede ser el punto de entrada del virus al cerebro y también puede desempeñar un papel en la respuesta a la disnea deprimida.¹⁵⁻¹⁷

Hasta donde hemos podido conocer, en el momento actual se han publicado 12 casos de SPO en relación con neumonía por SARS-CoV2. En solo 2 de ellos se demostró FOP (en uno de ellos se sospechó además un TEP concomitante). Además, en todos ellos los pacientes referían clínica respiratoria (principalmente disnea, salvo el caso de *Priyaharshini*, en el que la paciente permanecía intubada) y 2 de ellos presentaban taquipnea. Todos los pacientes presentaron mejoría de la insuficiencia respiratoria y de la clínica con el paso de las primeras semanas.

Se han descrito casos de SPO por MAVP en los que se evidencia ortodeoxia severa sin platipnea.^{18,19} Sabemos que las MAVP provocan hipoxemia debido a un cortocircuito derecha- izquierda. Santhirapala llevó a cabo un estudio prospectivo de 8 años con 257 pacientes con MAVP, en el que se objetivó en todos ellos ortodeoxia sin platipnea.¹⁹ Algunas hipótesis sugieren que los mecanismos compensatorios como la policitemia y la taquicardia ortostática postural pueden mantener un suministro de oxígeno tisular suficiente durante la ortodeoxia, lo que explicaría la ausencia de platipnea.²⁰

En el caso de la paciente que presentamos concurren tres comorbilidades: la presencia de un FOP no conocido, enfermedad pulmonar intersticial asintomática y sin progresión y la infección por COVID-19 que fue el desencadenante de la clínica.

En nuestra opinión, tiene un relevante interés dado que demuestra que el SPO a consecuencia de la existencia de un

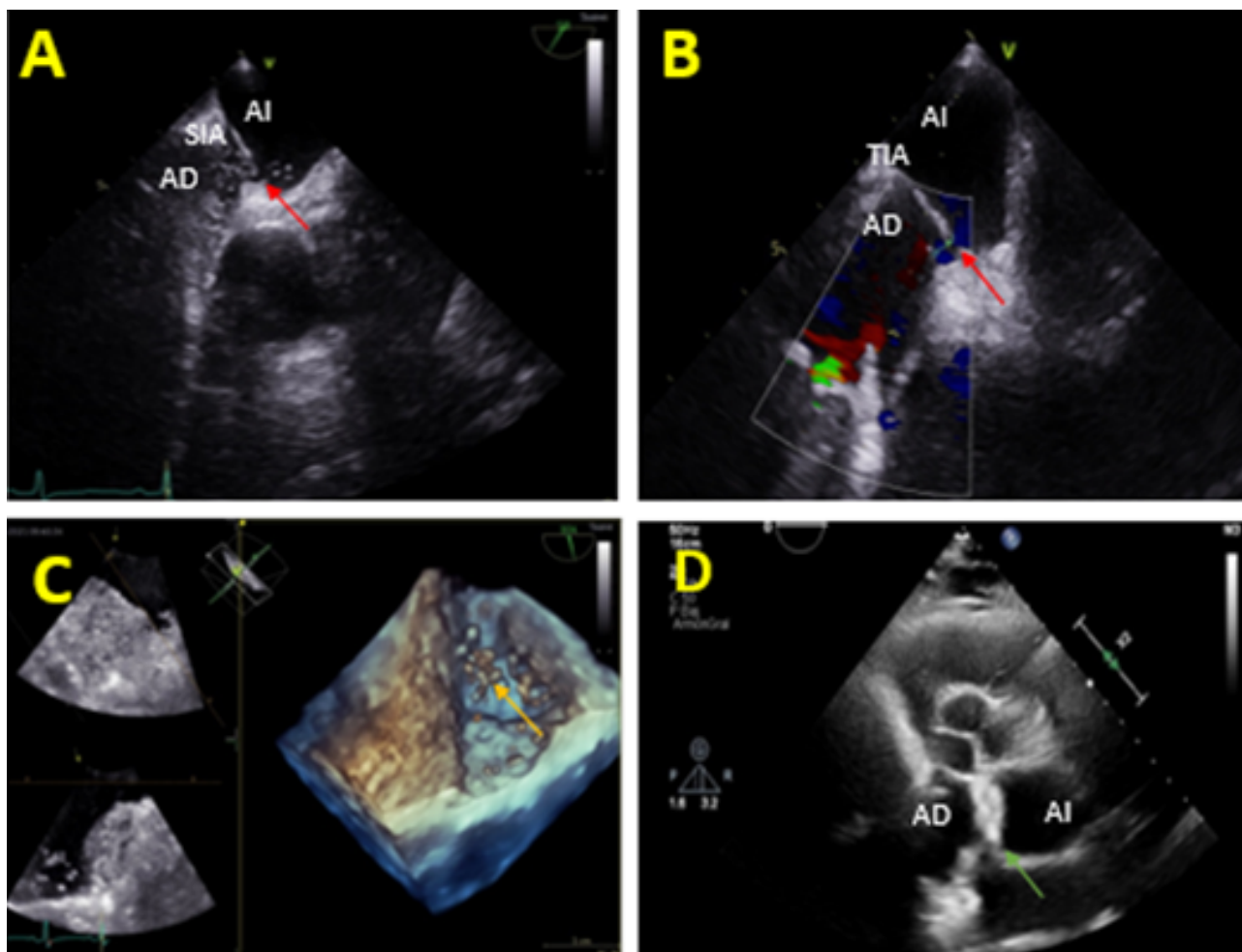


Figure 1: A) Ecocardiograma transesofágico (ETE) con suero salino agitado que muestra paso significativo precoz de burbujas desde aurícula derecha (AD) a aurícula izquierda (AI) a través del foramen oval permeable (FOP) (Flecha roja); SIA (Septo interauricular). B) ETE con Doppler color donde se objetiva shunt derecha-izquierda. C) Test de suero salino agitado positivo precoz mostrando burbujas en AI (Flecha amarilla) en imagen de ETE 3D. D) Ecocardiograma transtorácico (ETT) tras cierre del FOP con dispositivo Figulla (R) (Flecha verde).

FOP como única causa de shunt anatómico –sin presencia de MAVP– con importante insuficiencia respiratoria no siempre se acompaña de síntomas, lo cual es más peligroso para los pacientes con infección por SARS-CoV2. Por este motivo, consideramos importante evaluar la SpO₂ durante bipedestación y en decúbito, aunque no presenten clínica, ya que un manejo y tratamiento adecuado pueden mejorar la calidad de vida de nuestros pacientes.

REFERENCIAS

- [1] Burchell HB, Helmolz HF Jr, Wood EH. Reflex orthostatic dyspnea associated with pulmonary hypotension. *Am J Physiol.* 1949; 159:563-4.
- [2] Agrawal A, Palkar A, Talwar A. The multiple dimensions of Platypnea-Orthodeoxia syndrome: A review. *Respir Med.* 2017;129:31–8. doi: 10.1016 / j.rmed.2017.05.016
- [3] Vanhomwegen C, Taton O, Selvais N, Vanhove O, Leduc D. Patent foramen ovale revealed by COVID-19 pneumonia. *BMC Pulm Med.* 2021;21(1):1–4. doi: 10.1186 / s12890-021-01494-7.
- [4] Longo C, Ruffini L, Zanoni N, Longo F, Accogli R, Graziani T, et al. Platypnea-orthodeoxia after fibrotic evolution of SARS-CoV-2 interstitial pneumonia. A case report. *Acta Biomed.* 2020;91(3):1–7. doi: 10.23750 / abm.v91i3.10386.
- [5] Tan GP, Ho S, Fan BE, Chotirmall SH, Tan CH, Lew SJW, Chia PY, Young BE, Abisheganaden JA, Pua SH. Reversible platypnea-orthodeoxia in COVID-19 acute respiratory distress syndrome survivors. *Respir Physiol Neurobiol.* 2020 Nov;282:103515. doi: 10.1016 / j.resp.2020.103515.
- [6] Singh K, Kadnur H, Ray A, Khanna P, Singh A, Wig N, et al. Platypnea-orthodeoxia in a patient with severe COVID-19 pneumonia. *Monaldi Arch Chest Dis.* 2020;90(4):718–20. doi: 10.4081 / monaldi.2020.1609.
- [7] Corrêa PC. On the case report of platypnea-orthodeoxia after SARSCoV-2 pneumonia plus historical notes. *Acta Biomed.* 2020;91(4):1–2. DOI: 10.23750 / abm.v91i4.10881.
- [8] Tham S, Ong P, Lee A, Tay M. Rehabilitation of patients with platypnea-orthodeoxia syndrome in COVID-19 pneumonia: Two case reports. *J Rehabil Med – Clin Commun.* 2020;3(1):1-5. DOI: 10.2340 / 20030711-1000044
- [9] Yepes I, Ji S, Wu F, Tijmes S, Roberts J. Platypnea-Orthodeoxia Syndrome: Rare or Under-Diagnosed Syndrome? 3 Case Reports and a Literature Review. *Cardiovasc*

- Revascularization Med. 2021;22(xxxx):115–9. doi: 10.1016/j.carrev.2020.06.002.
- [10] Layoun ME, Aboulhosn JA, Tobis JM. Potential role of patent foramen ovale in exacerbating hypoxemia: In chronic pulmonary disease. *Texas Hear Inst J.* 2017;44(3):189–97. doi: 10.14503 / THIJ-16-6027.
- [11] Sabater Abad C, Juan Samper G, Payá Serrano R, Pérez Bosca JL, Ramón Capilla M, Fernandez Fabrellas E. Síndrome platipnea-ortodeoxia cardiaco: una causa «misteriosa» de hipoxemia. *Archivos de Bronconeumología.* 2016;52(9):494-5. doi: 10.1016 / j.arbres.2016.02.003.
- [12] Cheng TO. Mechanisms of platypnea-orthodeoxia: What causes water to flow uphill? *Circulation.* 2002;105:e47.
- [13] Tarrasó Castillo J, Posadas Blázquez TJ, Lahosa Córdoba C, Signes-Costa J. COVID-19: New disease, new manifestations. *Arch Bronconeumol.* 2020 Dec;56(12):825-26. doi: 10.1016 / j.arbres.2020.07.007.
- [14] Calvert PA, Rana BS, Kydd AC, Shapiro LM. Patent foramen ovale: Anatomy, outcomes, and closure. *Nat Rev Cardiol.* 2011;8(3):148–60. doi: 10.1038 / nrcardio.2010.224.
- [15] Siswanto, Gani M, Fauzi AR, Yuliyanti RE, Inggriani MP, Nugroho B, et al. Possible silent hypoxemia in a COVID-19 patient: A case report. *Ann Med Surg.* 2020;60(October):583–6. doi: 10.1016 / j.amsu.2020.11.053.
- [16] Tobin MJ, Laghi F, Jubran A. Why COVID-19 Silent Hypoxemia Is Baffling to Physicians. *Am J Respir Crit Care Med.* 2020;202(3):356-60. doi: 10.1164 / rccm.202006-2157CP.
- [17] Brito-Azevedo A, Pinto EC, de Cata Preta Corrêa GA, Bouskela E. SARS-CoV-2 infection causes pulmonary shunt by vasodilatation. *J Med Virol.* 2021;93(1):573–5. doi: 10.1002 / jmv.26342.
- [18] Salazar C, Blank JB, Palmero V. Orthodeoxia without Platypnea in Hereditary Hemorrhagic Telangiectasia in the Presence of a Cerebral Abscess and Multiple Pulmonary Arteriovenous Malformations: Unusual Complications and Transcatheter Endovascular Treatment. *Case Rep Pulmonol.* 2017;2017:1–4. doi: 10.1155 / 2017/8274981.
- [19] Santhirapala V, Chamali B, McKernan H, Tighe HC, Williams LC, Springett JT, et al. Orthodeoxia and postural orthostatic tachycardia in patients with pulmonary arteriovenous malformations: A prospective 8-year series. *Thorax.* 2014;69(11):1046–7. doi: 10.1136 / thoraxjnl-2014-205289.
- [20] Santhirapala V, Williams LC, Tighe HC, Jackson JE, Shovlin CL. Arterial oxygen content is precisely maintained by graded erythrocytotic responses in settings of high/normal serum iron levels, and predicts exercise capacity: An observational study of hypoxaemic patients with pulmonary arteriovenous malformations. *PLoS One.* 2014;9(3):1–11. doi: 10.1371 / journal.pone.0090777.